

Paciente: Jesus de Nuñez, María Odeta
Médico tratante: UNIMAS

C.I.: E- 81.709.257
Edad: 63 años

Fecha de Nac: 08-01-1960
Estudios Anteriores: SI

Valencia 03 de Abril de 2023

INFORME DE MAMOGRAFIA

Se realiza mamografía Bilateral con equipo General Electric DMR con digitalización de imagen, en proyecciones craneocaudal y oblicuo medio lateral, a paciente que refiere extracción de nódulos y mastopexia en 2017, niega antecedentes familiares con cáncer de mama, apreciándose:

- Mamas simétricas, mediana densidad.

Mamas heterogéneas densas con moderada cantidad de tejido fibroglandular de configuración fibrosa en todos los cuadrantes, apreciándose entre UCint- CII derecha lesión nodular densa espiculada, márgenes mal definidos con microcalcificaciones pleomorfas en su interior que mide aproximados 38 x 34 mm que condiciona engrosamiento y retracción de la piel perilesional.

Calcificaciones bilaterales difusas benignas.

Complejo areola pezón sin retracciones o alteraciones.

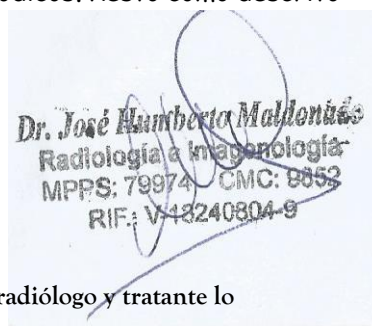
Región axilar con ganglios residuales, no observo de aspecto infiltrativo.

CONCLUSIÓN:

Mamas heterogéneas densas con lesión nodular de aspecto neoproliferativa descrito en el lado derecho, el cual al complemento ecográfico practicado por su mastólogo corrobora dicho hallazgo con medida de 30 x 25 mm (BR5) y indicación de estudio histopatológico a la brevedad posible. Axilas con ganglios residuales. Mantener sus controles periódicos. Resto como descrito

Categoría BI-RADS 5 mamográfico. ACR C.

Dr. José Humberto Maldonado
Médico Radiólogo
CM:9852 – MPPS: 79974



- Favor anexar este estudio e imágenes en los controles posteriores, su radiólogo y tratante lo agradecerán