

Paciente: Sánchez, Reinnaly
Médico tratante: UNIMAS

C.I.: V- 15.295.974 **Fecha de Nac:** 06-01-1982
Edad: 41 años **Estudios Anteriores:** SI

Valencia 10 de Julio de 2023

INFORME DE MAMOGRAFIA

Se realiza mamografía Bilateral con equipo General Electric DMR con digitalización de imagen, en proyecciones craneocaudal y oblicuo medio lateral, a paciente que niega punciones ni cirugías mamarias, niega antecedentes familiares con cáncer de mama, apreciándose:

- Mamas simétricas, mediano volumen

Mamas heterogéneas densas con moderada cantidad de tejido fibroglandular fibroso y nodular en todos los cuadrantes. Destacando imagen nodular hacia el CSE izquierdo, ovalada, definida de unos 18 mm.

No se evidencia cúmulo de microcalcificaciones ni distorsiones de sospecha.

Piel y plano subcutáneo sin alteraciones.

Complejo areola pezón sin alteraciones.

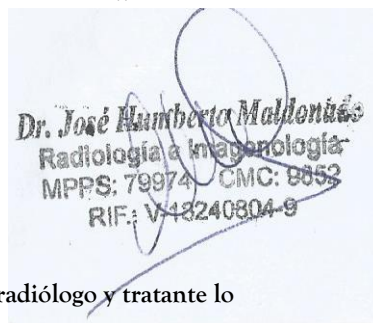
Región axilar con ganglios de aspecto benigno.

CONCLUSIÓN:

Mamas heterogéneas densas con configuración fibrosa y nodular, destacando imagen nodular hacia el CSE izquierdo no dispongo de informe ecográfico aunque en ficha médica reporta que al complemento ecográfico observaron quiste complejo en CSE izquierdo sin mayor detalle. No se observó microcalcificaciones o distorsiones. Axilas con ganglios benignos. Se sugiere mantener control periódico y acudir a consulta mastológica. Resto como descrito

Categoría BI-RADS 3 ACR B.

Dr. José Humberto Maldonado
Médico Radiólogo
CM:9852 – MPPS: 79974



Dr. José Humberto Maldonado
Radiología e Imagenología
MPPS: 79974 CMC: 9852
RIF: V-13240804-9

- Favor anexar este estudio e imágenes en los controles posteriores, su radiólogo y tratante lo agradecerán.

